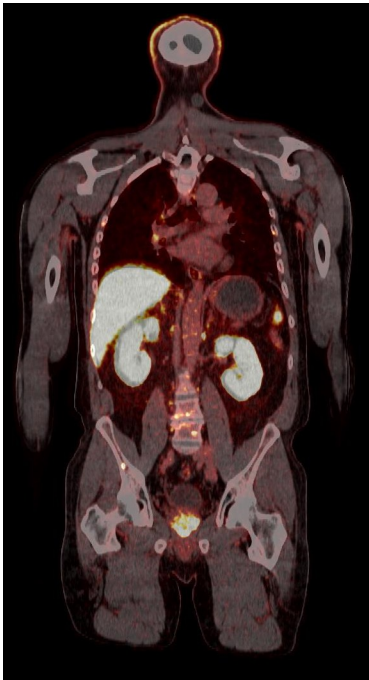

Prostata-Karzinom-Diagnostik

Patienteninformation

PSMA PET/CT



PD Dr. med. M. M. Weber
D. A. Rosanwo P. Sandach
Dr. med. A. Bonin K. Horn

MVZ Medizin Center Bonn GmbH
Cassius Bastei
Münsterstr. 20
53111 Bonn

Telefon: 0228 / 90 81 100
e-Mail: info@mcbonn.de

Fax: 0228 / 90 81 150
Internet: www.mcbonn.de

Liebe Patienten!

Das Prostatakarzinom stellt in der männlichen Bevölkerung weltweit das dritthäufigste Malignom dar. Bei europäischen Männern ist es die häufigste Tumorerkrankung. In Deutschland bedeutet dies: mehr als 58.000 neue Prostatakarzinome pro Jahr.

Die Häufigkeit des Prostatakarzinoms steigt in Deutschland seit dem Ende der 80-er Jahre kontinuierlich stark an. Dies ist u.a. auf die längere Lebenserwartung und die empfindlicheren Möglichkeiten in der Diagnostik zurückzuführen.

Auch bei den Prostatakarzinomen ist für die Chance der Heilung die möglichst frühe und optimale Diagnostik der Schlüssel.

Diagnostik in unserem Labor

Die Basisdiagnostik und das Screening erfolgen durch die Bestimmung des prostataspezifischen Antigens (PSA-Spiegel). Das PSA ist eine Serin-Protease, die ausschließlich von den Epithelzellen der Prostata gebildet wird, sowohl von gesundem als auch von erkranktem Prostatagewebe. Der Serum-PSA-Spiegel steigt mit zunehmendem Alter des Mannes, verursacht durch die gleichzeitige Größenzunahme der Prostata.

Bei Überschreiten des diagnostischen Schwellenwertes von 4ng/ml ist derzeit eine weitere Abklärung als erforderlich angesehen. Dabei ist nicht allein der einmalig bestimmte Wert ausschlaggebend, sondern vor allem auch ein ansteigender Verlauf auffällig (auch bei Werten unter 4ng/ml). Nach den Leitlinien der Deutschen Gesellschaft für Urologie ist in den oben genannten Fällen eine Prostatabiopsie empfohlen. Allerdings liegt hier die Nachweiswahrscheinlichkeit lediglich bei ca. 25%*. Angesichts der meist leichten, aber möglichen Nebenwirkungen der Stanzbiopsie (Blutungen, Infektionen, Allergien gegen Antibiotikum) und aufgrund der prinzipiellen Möglichkeit seltener lebensbedrohlicher Nebenwirkungen ist in bestimmten Fällen eine alternative, nicht-invasive Diagnostik möglich.

PET/CT mit F18-PSMA:

Das Prostata-Spezifische-Membran-Antigen ist ein Typ-II-Membran-Glykoprotein. Es findet sich auf Prostatakrebszellen in einem viel höheren Ausmaß als in normalem Prostatagewebe.

Dieses Protein kann mit F18-PSMA zuverlässig markiert werden, dadurch ist die Bildgebung mit einer sehr sensitiven Darstellung der Expression von PSMA klinisch möglich.

Als eines der ersten Medizinischen Versorgungszentren können wir F18 PSMA - ein Fluorid-markierter Tracer für die Prostata-Karzinom-Diagnostik - in der PET/CT anwenden. Der Vorteil dieser Substanz ist eine etwas längere Halbwertszeit, als die des sonst üblichen Gallium-PSMA und sie weist möglicherweise sogar noch bessere diagnostische Eigenschaften auf.

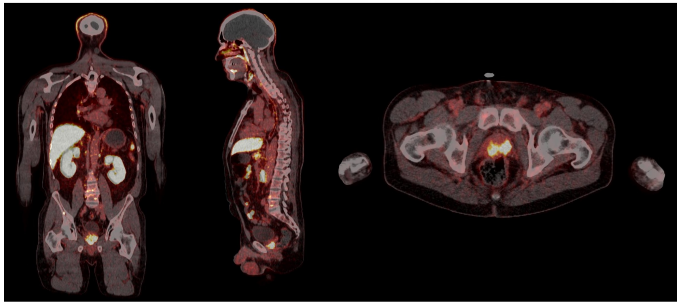
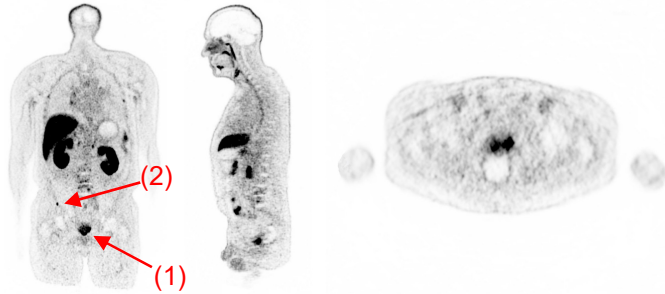
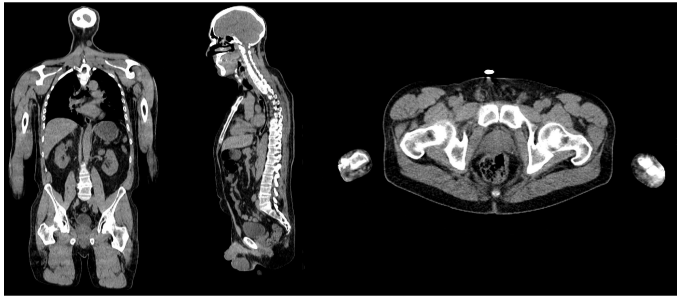
Unsere Erfahrungen zeigen die Berechtigung der F18-PSMA PET/CT-Untersuchung in bestimmten Fällen der Primärdiagnostik, insbesondere nach erfolgloser Biopsie, in der Risikobeurteilung zur stadienadaptierten Therapie im Staging sowie im Re-Staging in der Rezidivdiagnostik.

Die PET/CT ermöglicht ebenfalls, die gefundenen pathologischen Lymphknoten in die Zielvolumenplanung der Strahlentherapie mit einzubeziehen.

* Detektionsrate der Prostatabiopsie

22% - Djavan B et al.: Safety and morbidity of first and repeat transrectal ultrasound guided prostate needle biopsies: Results of a prospective European prostate cancer detection study. In: J Urol 2001 166(3):856-60.

22,5% - Teo JK et al.: Detection Rate of Prostate Cancer on the Basis of the Vienna Nomogram: A Singapore Study. In Korean J Urol 2014 55: 245-248.



Das Bild zeigt von oben nach unten die Aufnahmen der CT-, der PET-Untersuchungen und darunter die fusionierten Aufnahmen. Die exakte Fusion dieser Bilder, wie sie nur möglich ist, wenn beide Aufnahmen in einem Gerät gemacht wurden, ist einer der großen Vorteile der kombinierten PET/CT Untersuchung. Ein weiterer Vorteil ist die Fähigkeit der PET/CT-Untersuchung, auch weit gestreute Metastasen aufzuspüren, da es sich hierbei um eine Ganzkörperuntersuchung handelt.

Die Bilder zeigen sowohl den Primärtumor (1) in der Prostata als auch die Skelettm metastase (2) im Becken.

PSMA-PET/CT in der Rezidivdiagnostik

Nach Operation oder Brachytherapie eines Prostatakarzinoms bei erneut ansteigendem PSA-Spiegel:

In der Nachsorge/Rezidivdiagnostik des Prostatakarzinoms sind die Sensitivität und Spezifität der bisherigen Methoden unbefriedigend, da dem klinisch erfassbaren Rezidiv (wiederkehrender Tumor) das biochemisch erfassbare Rezidiv (PSA-Anstieg) oft Monate bis Jahre vorausgeht. Vor allem die Unterscheidung zwischen einem Lokalrezidiv oder einer Lymphknotenmetastasierung als Ursache für einen PSA-Anstieg sind bisher nicht möglich gewesen. Hier besteht also die dringende klinische Notwendigkeit einer präziseren Diagnostik, diese wird durch die PET/CT ermöglicht.

PSMA-PET/CT in der Therapieplanung

Die Brachytherapie des lokal begrenzten Prostatakarzinoms ist eine der radikalen Prostataoperation gleichwertige Therapieoption. In die Prostata werden mittels einer Hohlnadel reiskorngroße radioaktive Quellen eingesetzt, welche den Tumor zerstören. Dabei wird das umgebende Gewebe geschont. Dadurch kommt es kaum zu Inkontinenz oder Impotenz, den sonst häufig auftretenden Nebeneffekten der Prostata-Operation.

Hier hilft die PET/CT, mögliche tumorverdächtige Areale innerhalb der Prostatalappen darzustellen und gezielter behandeln zu können. Dabei kann nicht nur der Primärtumor visualisiert werden, es ist zudem möglich, Lymphknotenmetastasen in den regionären Lymphabstrombahnen in demselben Untersuchungsgang mit darzustellen.

Die Untersuchungen

Die **PSMA-PET/CT** ist für den Patienten eine unkomplizierte Untersuchung. Der Tracer F18-PSMA wird dem Patienten in die Vene injiziert. Zwei Stunden nach der intravenösen Injektion erfolgen die Aufnahmen, die ca. 25 Minuten dauern.

Die Befundung und die Befundbesprechung mit dem Arzt erfolgen nach der Untersuchung.

Inklusive Vorgespräch und Befundbesprechung sollten Sie 2 bis 3 Stunden einplanen.

Vorteile einer PET/CT

- Nicht-invasive Diagnostik
- Vor der Biopsie, Optimierung der Biopsie-Planung
- Nach unauffälliger Biopsie und steigendem PSA-Spiegel
- Bei unauffälligem PET/CT-Befund kann auf eine Biopsie verzichtet werden.
- Ganzkörperuntersuchung, welche auch evtl. noch vorhandene Metastasen aufspürt.
- Nach OP oder Brachytherapie des Prostatakarzinoms und ansteigendem PSA-Spiegel zur Klärung, ob ein Lokalrezidiv und/oder Metastasen vorliegen, zur genauen Therapieplanung.